Aus der Pathologischen Anstalt der Universität Basel
(Vorsteher Prof. Dr. W. GERLACH)
Arbeit unter Leitung von Prof. Dr. A. WERTHEMANN

Melaena vera neonatorum bei Ulcus Oesophagi

Inaugural-Dissertation

zur Erlangung der Doktorwürde der Hohen medizinischen Fakultät der Universität Basel

vorgelegt von

SZYMON GORYN
aus LODZ (Polen)

1935 — IMPRIMERIE J. BRINKMANN — MULHOUSE

Aus der Pathologischen Anstalt der Universität Basel
(Vorsteher Prof. Dr. W. GERLACH)
Arbeit unter Leitung von Prof. Dr. A. WERTHEMANN

Melaena vera neonatorum bei Ulcus Oesophagi

Inaugural-Dissertation

zur Erlangung der Doktorwürde der Hohen medizinischen Fakultät der Universität Basel

vorgelegt von

SZYMON GORYN
aus LODZ (Polen)

1935 — IMPRIMERIE J. BRINKMANN — MULHOUSE

Von der medizinischen Fakultät Basel genehmigt

auf Antrag von Professor Dr. A. WERTHEMANN.

Tag der Promotion : 11. März 1935.

R. UNIV
BIBLIOTHEEK
LEIDEN

Meinen lieben Eltern

und Geschwistern

in Dankbarkeit gewidmet

Digitized by the Internet Archive
in 2026

https://archive.org/details/IA41546702_0168

Die Bezeichnung «Melaena» rührt von Hippokrates her und war als Morbus niger («schwarze Krankheit») in der frühesten Zeit der Medizin bekannt. Man bezeichnete damit nur blutiges Erbrechen bei Erwachsenen, während in der neueren Medizin dieser Name als ein Symptom einer in den ersten Lebenstagen vorkommenden Krankheit gebraucht und dementsprechend *Melaena neonatorum* genannt wird.

Man versteht darunter die Entleerung von schwarzen Blutmassen aus dem Gastrointestinaltraktus der Neugeborenen. Das schwere klinische Bild wird von zwei Kardinalsymptomen beherrscht und zwar von:

1. Bluterbrechen (Haematemesis),
2. Abgang von Blut- oder Teerstühlen.

Diese Affektion der Neugeborenen, welche eine sehr gefährliche Komplikation der ersten Lebenstage bildet, ist erst im Jahre 1874 seit der Veröffentlichung Landau's Gegenstand der medizinischen Wissenschaft geworden. Seither ist die Literatur über diese Erkrankung schon beträchtlich angewachsen. Es wird eine ganze Anzahl von Melaenaerkrankungen — teils mit, teils ohne pathologisch-anatomische Beobachtungen — beschrieben.

Die Sektionsbefunde ergaben nur in einzelnen Fällen ulcerative Prozesse (an verschiedenen Abschnitten des Intestinaltraktus), in der überwiegenden Mehrzahl der Fälle lagen keine anatomisch nachweisbaren Veränderungen vor. Schon aus diesem Grunde und angesichts der Seltenheit der Melaenaerkrankungen überhaupt ist die Aetiologie, sowohl

der Blutungen, wie der Ulcera selbst keine einheitliche, ja sie schwebt teilweise noch im Dunkel; es wäre daher verfehlt, wollte man mit dem Worte Melaena die Diagnose einer *bestimmten* Krankheit geben; denn Melaena ist kein selbstständiger Krankheitsbegriff, keine Diagnose, sondern das hervorstechendste Zeichen im Symptomenkomplex einer bestimmten Grundkrankheit, welche im allgemeinen *dreierlei* Art sein kann (Hochsinger):

1. Traumatische Gewebe- resp. Gefässläsionen während des Geburtsaktes mit dem Sitze im Nasopharyngealraum und im Mund. Es handelt sich hier um intra- bezw. extrauterin (Rhagaden der Brustwarze) verschlucktes Blut. Diese Form wird daher auch als *Melaena spuria* bezeichnet.
2. Hämorrhagische Diathese (Haemophilie, Sepsis oder Syphilis) mit Magendarmblutungen. Diese Fälle werden als *Melaena symptomatica* bezeichnet.
3. Wirkliche Ulcerationsvorgänge an der Schleimhaut des Magendarmtraktus mit Gefässarrosion bieten das klassische Bild der *Melaena vera.*

Um im Sinne dieser Einteilung die Grundkrankheit ausfindig zu machen, muss man folgendermassen vorgehen:

ad 1. Zunächst muss Mundhöhle und Nasenrachenraum untersucht werden. Wenn die Blutung einem Geburtstrauma entstammt (Schädelbasisfraktur bei Zangengeburt, ungeschickter Katheterismus der Trachea) lässt sich mitunter an der hinteren Rachenwand eine Blutstrasse entdecken, welche in den Magen hinunterführt.

ad 2. Bei Fehlen von den unter 1.) erwähnten Symptomen ist nach Lues, Sepsis und anderen Infektionskrankheiten, nach Haemophilie (Meyer, Bastin) zu fahnden, sowie nach angeborenen Anomalien des Herzens und der grossen Gefässe (Diem, Simmonds, Nieberding und Hergott), also nach Erscheinungen, welche zu dem Geburtsmechanismus in keiner Beziehung stehen.

ad 3. Bei negativem Ausfall dieser Untersuchung ist nach den meisten Autoren ein Geschwür im Magendarmkanal anzunehmen. Nun gibt es ausserdem Fälle, bei denen keine Substanzverluste im Magen-Darmkanal nachgewiesen werden können; trotzdem sind aber die Blutungen auf den Magendarmkanal beschränkt. Diese Fälle gehören — wie die Untersuchung ergibt — weder zur ersten noch zur zweiten Gruppe. Da sie keine Ulcerationen zeigen, haben einzelne Autoren sie unter dem besonderen Namen *Melaena idiopathica* zusammengefasst.

Es bestehen aber zwischen dieser und der ulcerösen Form mannigfache Uebergänge* (punktförmige Haemorrhagien, kleinere und grössere Blutextravasate unter der Schleimhaut oder haemorrhagische Erosionen, die teilweise mit Geschwürsbildung vorkommen können) und daher hat Bastin auch die ulceröse Form ebenfalls mit dem Namen *Melaena* idiopathica bezeichnet, zumal er die Aetiologie aller zur Gruppe 3) gehörenden Fälle als unbekannt ansah; Meyer dagegen geht nicht von der Aetiologie aus, sondern richtet sich in seinen Benennungen nach dem Sektionsbild; er unterscheidet streng die mit pathologischen (ulcerösen) Veränderungen einhergehenden Formen von denen, welche keine nachweisbare pathologisch-anatomische Befunde ergeben, und nennt jene Melaena vera, diese Melaena idiopathica.

Meines Erachtens darf man die Bezeichnung Melaena neonatorum idiopathica zugunsten der *Melaena neonatorum vera* fallen lassen, denn es ist nicht ausgeschlossen, dass dieselben Faktoren, welche den Boden für ein Geschwür bilden, allein imstande sind, eine tödliche Blutung in den

---

* «In einem ganz erheblichen Teile der Fälle (bei Baisch sogar in 13 von 14 Fällen!) finden wir bei Melaena keine eigentlichen Erosionen oder gar Geschwüre, sondern nur eben die Blutungen in der Schleimhaut und weder Andauungen, noch histologisch gröbere oder feinere Veränderungen, die die Entstehung dieser Blutungen genauer feststellen liessen (so z. B. in 2 Fällen, die Schöppler untersuchte). Es muss sich hier offenbar um diapedetische Blutungen handeln.» — Fischer W. — Die Kreislaufstörungen des Magendarmkanals.

Magendarmtraktus hervorzurufen, ohne einen makroskopisch sichtbaren Defekt in der Schleimhaut zu setzen.**

Auf diesen Punkt soll weiter unten bei Besprechung der Aetiologie noch einmal eingegangen werden.

Daher halte ich es für zweckmässig, die anfangs erwähnte Einteilung von Hochsinger dahingehend abzuändern, dass man alle Fälle *mit* und *ohne* Ulcerationen — soweit sie nicht zur Melaena spuria oder symptomatica gehören — zusammen zur Gruppe der *Melaena vera* rechnet.

Es mögen nun einige Bemerkungen über Vorkommen, Häufigkeit und die klinischen Charakteristika dieser Krankheit folgen:

Sowohl das männliche wie das weibliche Geschlecht werden in gleichem Masse befallen. In Bezug auf die Reifestufe werden von dieser Erkrankung zumeist ausgetragene, kräftige, zuweilen frühreife, am wenigsten asphyktische Kinder betroffen. Die Häufigkeit schwankt nach verschiedenen Autoren zwischen 1—2 auf 1000 Geburten. Der Ausbruch der Krankheit erfolgt meist am zweiten Tag nach der Geburt (nach Finkelstein und Meyer am 2.—4. Lebenstage), manchmal am 1., seltener am 4., später sehr selten. Die Symptome sind, wie bereits erwähnt, Blutabgänge aus Mund, Nase und After. In der Hälfte der Fälle treten neben der Haematemesis blutige Stühle, in 1/3 nur schwarze Stühle und beim Rest der Fälle nur Bluterbrechen auf. Die Symptome können unbedeutend sein, zuweilen aber steigern sie sich bald bis zu dem Grade, dass teerfarbene oder heidelbeerartige Stühle entleert oder klumpig geronnene Blutmassen erbrochen werden (Feer). Gewöhnlich ist das erbrochene Blut dunkelrot, wenig geronnen, dagegen ist das aus

---

** HAUSER: «In der Regel trifft man die Erosionen nicht bei sonst intakter Magenschleimhaut an. Dass aber, namentlich bei den grösseren Erosionen oft auch Fälle vorkommen, in welchen solche starke Veränderungen fehlen oder überhaupt keine wesentlichen makroskopisch wahrnehmbaren Veränderungen zu erkennen sind, davon konnte ich mich selbst überzeugen. Nur selten sind die hämorrhagischen Erosionen mit Blutungen auch in die Magenhöhle verbunden.»

dem After entleerte schwarz, schmierig und zäh. Die Kinder sind dabei unruhig, haben Schmerzen, blasse Hautdecken, collabieren rasch, der Puls wird fadenförmig, die Atmung flach, die Temperatur subnormal. Der Leib ist weich, nicht aufgetrieben. Dem Grade und der Dauer des Blutverlustes entspricht die anschliessende Schwäche und Anämie. In ca. 50-60% der Fälle erliegen die Kinder dem Blutverlust in wenigen Tagen, nicht selten schon nach wenigen Stunden, bei anderen zieht sich der Zustand länger hin, sogar bis in die 2. Woche hinein. Von unbehandelten Fällen stirbt mehr als die Hälfte. Die Prognose ist bei allen Melaenaformen als ernst zu betrachten; die Schwere des Falles wird durch die Stärke des Bluterbrechens bestimmt (Feer). Einen relativ günstigen Ausgang sieht man noch bei den traumatisch bedingten Blutungen (M. Spuria), minder gut ist er bei den auf gastrointestinalen Ulcerationen beruhenden (M. vera), *ganz schlecht* in der Regel bei den septischen Fällen (M. symptomatica).

Die meisten Berichte der Literatur betreffen die ulceröse Form der Melaena vera. Auch findet man detaillierte Beschreibungen über den Sitz des Geschwüres. Danach scheint das Ulcus am häufigsten im Magen und Duodenum, seltener im Jejunum, Ileum und unteren Teil der Speiseröhre (oberhalb der Kardia) lokalisiert zu sein. Auch hier ist man sich in der Bezeichnung nicht einig; so werden die aus der Speiseröhre kommenden Blutungen von einzelnen Autoren (Hermary) zur Melaena spuria gezählt, und Finkelstein fasst sie überhaupt nicht als Melaena auf. Wir jedoch sind nicht dieser Ansicht, sondern halten uns an die bereits gegebene Einteilung und rechnen auch die Fälle von Blutung aus Ulcerationen der Speiseröhre zur Melaena. Diese gehören zweifellos zu den Seltenheiten und in der Literatur sind erst verhältnismässig wenig Fälle beschrieben, bei denen eine Obduktion durchgeführt wurde. Es dürfte daher von Interesse sein, von einem *neuen* Fall zu erfahren, bei dem als Quelle der Blutung ein *Speiseröhrengeschwür* gefunden wurde. Vorerst sollen jedoch diejenigen Fälle aus der Literatur herausgegriffen werden, die wegen ihrer Analogie mit unserem Fall eine bessere Deutung desselben ermöglichen.

1. Fall, beschrieben von Henoch:

Geburtsbericht: o. B.
Klinischer Verlauf: 3. Lebenstag: Bluterbrechen und blutige Stühle. Fortdauer der Melaenasymptome. 5. Tag: Exitus.
Sektionsbefund: Unmittelbar über der Kardia ein 4 cm. langes Ringgeschwür des Oesophagus. Submucosa liegt frei, geschwollen, grauweiss infiltriert.
Histologisch: nicht untersucht.
Aetiologie: unbekannt.

2. Fall, beschrieben von Monro:

Geburtsbericht: o. B.
Klinischer Verlauf: 1. Lebenstag Bluterbrechen. 2. Tag: blutige Stühle. Exitus.
Sektionsbefund: Am unteren Teil der Speiseröhre vor Uebergang in die kleine Kurvatur kleine lineare Erosion, mit geringer Blutüberfüllung in der Umgebung.
Histologisch: Zeichen einer ulcerativen Veränderung.
Path.-anat. Diagnose: der ulcerative Prozess arrodierte ein Blutgefäss und verursachte so die Blutung.
Aetiologie: unbekannt.

3. Fall. von v. Chrzanowski:

G.: o. B.
K. V.: 2. Lebenstag: blutiges Erbrechen. 3.: blutige Stühle. Impfungen aus dem Blute negativ. 4.: Exitus.
S.: Im Oesophagus dicht über der Kardia eine blutige Suffundierung durch die ganze Wanddicke. Grössere und kleinere Defekte des Schleimhautepithels. An der hinteren Wand ein den Oesophagus ausfüllendes Blutgerinnsel.
H.: Untersuchung fehlt.
D.: Makroskopisch sichere Zeichen eines Oesophagusulcus. Impfungen aus dem Blute des Herzens, Leber, Milz und Nieren ergaben Kulturen von Staphylokokkus pyogenes aureus. In einem Schnitt der Niere ein grosses Nest von Staphylokokken.
Ae.: Unbekannt.

4. Fall, von Spiegelberg:

G.: o. B.
K. V.: 2. Lebenstag plötzliches Bluterbrechen und blutige Stühle. Temp. 38,3° C. Fortdauer der Melaenasymptome. 5. Tag: Exitus.
S.: An der Uebergangsstelle Oesophagus-Kardia eine erbsengrosse Rötung und haemorrhagische Durchtränkung

der Schleimhaut; inmitten dieser Stelle zwei stecknadelkopfgrosse, seichte Substanzverluste, von dellenartiger Form, scharfgerandet.

H.: «Haemorrhagische Infiltration der Mucosa, mit oberflächlicher Nekrose der letzteren.»

D.: Erosiones pepticae ad cardiam ventriculi, Haemorrhagia in tractum intestinalem, Anaemia universalis eximia.

5. Fall, von Meyer:

G.: o. B.

K. V.: 3. Lebenstag: beide Melaenasymptome. Fortdauer der Blutungen. 6. Tag: Exitus.

S.: Oesophagus im unteren Teil deutlich erweitert. Unmittelbar über der Kardia ein länglicher Thrombus, 12 mm lang, 7 mm breit, 6 mm hoch. Umgebende Mucosa glatt und blass. Magenfundus von einem Blutkoagulum ausgefüllt. Sonst o. B.

H.: Der Thrombus sitzt auf einem Geschwür, welches bis zur Muscularis mucosae reicht. Zwischen Thrombus und Geschwür eine Infiltrationszone bis an die Ringmuskelschicht, diese z. T. einnehmend. Durch einen starken konzentrischen Fibrinstrang wird die Infiltrationszone gegen den Thrombus hin begrenzt. «Kokken und Bakterienhaufen finden sich massenhaft an der Aussenseite des Thrombus und am Geschwürsrand und dringen zwischen dem letzteren und dem Thrombus ziemlich weit in die Tiefe, wobei jedoch ihre Zahl rasch abnimmt.» Einzelne Bakterien und Kokken auch in der Ringmuskelschicht. Nirgends Bakterien in den Gefässen. Grössere Gefässe, unverändert und meist leer, finden sich peripher von der Längsmuskelschicht. Venen leer und nicht erweitert. In der Ringmuskelschicht Fibrin nachweisbar. «Nirgends eine Beziehung zwischen Thrombus und einem grösseren Gefäss.» Oesophaguswand in Umgebung des Ulkus o. B. Magen, Milz, Leber, Nieren: o. B.

D.: Ulcus Oesophagi, Thromben auf demselben. Sehr starke Blutung ex ulcere und konsekutive Anaemia universalis.

Ae.: Unklar; Verfasser hält eine Embolie in eine Oesophagealarterie eventuell für möglich.

6. Fall, von Cocks:

G.: o. B.

K. V.: 1. Lebenstag: Haematemesis. 2.: blutige Stühle. Exitus.

S.: Am Ende des Oesophagus und am Beginn des kardialen Teiles des Magens ein Geschwür, welches ein kleines Gefäss arrodiert hatte.

H.: Untersuchung fehlt.

7. Fall, von Bastian:

G.: Spontan geborenes, nicht ausgetragenes, 2600 g schweres, ziemlich schwächliches Kind.

K. V.: 1. Lebenstag: Erbrechen braungrüner Massen. 2.: kein Erbrechen. 3.: mehrmals blutiges Erbrechen und blutige Stühle. Exitus am selben Tag.

S.: Untere Hälfte der Speiseröhre durch ein fingerdickes Gerinnsel ausgefüllt, erweitert. Gerinnsel konzentrisch geschichtet. Magen und Darm mit schwarzem, verändertem Blut gefüllt.

H.: Thrombus geschichtet, enthält Anhäufungen ein- und mehrkerniger Leukocyten. Oesophagusschleimhaut: an einer Stelle total zerstört, in der Umgebung des Thrombus entzündlich infiltriert; Submucosa z. T. nekrotisch; starke Hyperämie der Mucosa und Submocosa; Oedem der Muskelschichten, Lockerung der einzelnen Muskelbündel. Alle Gefässe der Oesophaguswand auch die eines angrenzenden Teiles des adventitiellen Bindegewebes der Aorta stark mit Blut gefüllt und ausgedehnt. Nirgends ein arrodiertes Gefäss nachweisbar. Fibrineinlagerung und leukocytäre Infiltration in den stark gelockerten Wandschichten der Speiseröhre, insbesondere in der Submucosa. Bakterien sehr spärlich.

D.: Ausstopfung des unteren Oesophagusteiles mit grossem, geschichtetem Blutgerinnsel, Füllung des Magens und Darmes mit Blut.

Ae.: Der Magensaft (Erbrechen!) hat die durch die venöse Stauung in ihrer Ernährung geschädigte Oesophaguswand angegriffen und dadurch das Geschwür verursacht.

8. Fall, von Müller:

G.: Ausgetragenes, asphyktisch geborenes Kind einer I-P. Sectio caesarea. 2 Nabelschnurumschlingungen. Atmung erst nach rhythmischer Thoraxkompression.

K. V.: 2. Lebenstag: blutiges Erbrechen, 2 Mal blutige Stühle. 3. Lebenstag: Exitus.

S.: In der unteren Oesophagushälfte reichlich dunkelrotes flüssiges Blut. Magen mit dunkelroten Cruorgerinnseln ausgefüllt. Oberhalb der Kardia an der Hinterwand der Speiseröhre eine längsovale, unscharf begrenzte, etwa 2 cm lange, 5-7 mm breite Rauhigkeit von dunkelroter Farbe, leicht erhaben und von kleinen lose haftenden Blutgerinnseln bedeckt.

H.: Deutliche Zeichen eines Ulcus. An umschriebener Stelle erhebt sich über die Schleimhaut ein blutgefüllter Sack, der

stark durchbluteten, von Leukocyten und Fibrin durchsetzten Submucosa aufsitzend, gegen das Oesophaguslumen von einem Fibringeflecht abgeschlossen. In ihn mündet mit offenem Lumen eine Vene. Der Sack weist ausserdem einen Einriss auf, aus welchem der Blutstrom von der Vene nach aussen geht. In nächster Umgebung der Vene spärliche Leukocyten. Bakterien und Nekrosen fehlten.

D.: Peptisches Geschwür der Speiseröhre gleich oberhalb der Kardia mit Blutung aus arrodierter Vene.

Ae.: Die tödliche Blutung erfolgte durch Riss des Blutsackes. Ferner sind durch die längere Zeit hindurch ausgeübte Thoraxkompression Blutextravasate in die Oesophaguswand entstanden, aus denen sich dann unter Einwirkung des Magensaftes das Ulcus gebildet hat.

9. Fall, von Högler:

G.: Geburtsdauer 69 Std. Fieber. Sectio caesarea.

K. V.: In den ersten Lebenstagen mehrmals Bluterbrechen, Blutstühle. 4. Tag: Sistieren der Blutungen, dagegen klinische Zeichen einer Little'schen Krankheit. Nach dem 6. Tage Fieber, Erbrechen, Diarrhöen. 12. Tag: plötzlich schwerste Blutung, heftiges Erbrechen. Exitus.

S.: Oesophagitis der unteren Hälfte mit Erweiterung des Oesophagus. Ulcusbildung mit stellenweise nekrotischem Belag; schleimiger Katarrh des Magens. Blutbeimengung im Magen- und Darminhalt.

H.: Keine Angaben.

Ae.: Geburtstrauma. Die Melaena und das cerebrospinale Leiden sind zufällig zusammen aufgetreten, deren Ursache in der erschwerten und lange dauernden Geburt zu suchen ist.

10. Fall, von Schmincke:

G.: o. B.

K. V.: Am 2. Lebenstage profuse Blutungen aus Mund, Nase und Darm. Am 3. Tage Exitus.

S.: Unterer Oesophagusabschnitt mit einem der Wand fest anhaftenden, 8 cm langen Blutgerinnsel ausgefüllt und dadurch erweitert.

H.: Hyperämie der Schleimhaut mit Stasen und hyalinen Thromben in den Capillaren, mit diffuser Durchblutung und beginnender Nekrose.

11. Fall, von Diamantopoulos:

G.: Mutter IV-Para. Geburtsdauer 37 St. 20'. Spontane Geburt. Kind 49 cm lang, Gewicht 2830 g.

K. V.: Am 3. Tage wird das Kind in einer Blutlache gefunden, seitdem Stühle stark blutig. Fortdauer der Blutung. Exitus am 4. Lebenstage.

S.: Im Oesophagus eine dicke, ca. 8 cm lange, dunkelrote Gerinnselmasse, die an der Oesophaguswand dicht an der Kardia adhärent ist. Etwas oberhalb in der Schleimhaut des Oesophagus ein (ca. ½ mm Durchmesser) Geschwür mit rotem imbibierten Rand.

H.: Deutliche Zeichen eines ulcerativen Prozesses. Stellenweise fehlt der Epithelbelag. Mucosa im Bereiche des Geschwüres zerstört, Submucosa liegt frei, ist hämorrhagisch infarziert und von zahlreichen Leukocyten durchsetzt; stellenweise reicht der Defekt bis in die Ringmuskelschicht, wo sich eine leukocytäre Infiltration befindet. Daneben Haufen von Staphylokokken in der Submocosa, in den oberflächlichsten Epithelien kleine Staphylokokkenhaufen, kurze Ketten von Streptokokken und Diplokokken, einzelne grampositive Stäbchen. Gefässe der Oesophaguswand in der Nähe des Geschwüres und in den entfernteren Partien strotzend mit Blut gefüllt, stark erweitert. Gefässe bakterienfrei, nirgends Embolien.

D.: Oesophagitis, Oesophagusgeschwür, Blutung im Oesophagus, in den Magen und Darm.

Ae.: Infolge Stauung bei der Geburt traten kleinste Blutungen und Epithelrisse in der Schleimhaut des unteren Oesophagusabschnittes auf; durch die Risse konnten die Bakterien eindringen und deren Gifte verursachten eine Entzündung der Oesophaguswand sowie eine Schädigung der schon gestauten Capillaren, die ihrerseits Anlass zu ausgedehnten Blutaustritten gab. Die blutig infarzierte, in ihrer Widerstandskraft geschwächte Wand wurde alsdann durch die verdauende Wirkung des aus dem Magen regurgitierten Saftes zum Teil angedaut (Geschwür).

Ein Ueberblick über diese Fälle ergibt, dass die Erklärung für die Entstehung des Geschwüres in der Speiseröhre recht schwierig ist.

Henoch, Chrzanowski, Monro und Cocks konnten mangels ausreichenden histologischen Befundes überhaupt keine Erklärungen geben.

Schmincke gibt trotz seiner histologischen Beobachtungen keine Deutung an.

In den Fällen von Spiegelberg und Müller handelt es sich vermutlich um rein *peptische* Geschwüre.

In den Beobachtungen von Meyer und Bastin scheinen dagegen die infektiösen und entzündlichen Veränderungen im Vordergrund zu stehen:

Der reichliche Bakterienbefund an der Aussenseite des Thrombus und im Geschwürsgrund im Falle Meyer's legt den Gedanken an einen *septischen* Ursprung des Geschwüres nahe, obwohl der Verfasser diesem Befund gerade weniger Bedeutung beilegt. Im Falle Bastin's würde die starke leukocytäre Infiltration, mit Abscheidung von Fibrin, sowie die — sogar auf die Wand der Aorta übergreifende — starke entzündliche Hyperämie für eine *infektiöse* Entstehungsweise des Geschwüres sprechen. *Bastin* selbst nimmt allerdings als Ursache eine primäre Zirkulationsstörung mit nachfolgender peptischer Gewebsschädigung an.

Eine Sonderstellung nimmt die Beobachtung Högler's ein. Hier kamen neben der Melaena zufällig noch zentralbedingte nervöse Störungen vor. Högler führt beide Leiden auf die protrahierte und schwere Geburt zurück.

Der Vollständigkeit halber sei noch erwähnt, dass Diamantopoulos den Fall von Högler einer kritischen Betrachtung unterzog. Er vertritt die Ansicht, dass die protrahierte Geburtsdauer nicht als Ursache sondern nur als Disposition für die Entstehung der Melaena zu bewerten sei. Aetiologisch müsse, so meint er, ein weiterer Umstand hinzutreten, und er sieht diesen Umstand in der — im Sektionsprotokoll erwähnten — *Oesophagitis*. Er nimmt also an, dass von der Mutter her Bakterien schon intrauterin in die Speiseröhre des Kindes eindrangen und dort die Entzündung hervorriefen, auf deren Boden sich dann das Geschwür und die tödliche Blutung entwickelte. — Seinen eigenen Fall vergleicht er anatomisch mit dem von Högler (Oesophagitis — sekundäre Ulzeration, tödliche Blutungen), ätiologisch mit denen von Meyer und Bastin (*schwere infektiöse Entzündung* auf dem Boden einer primären Zirkulationsstörung und nachfolgende peptische Andauung).

Im folgenden sei nun ein weiterer Fall von Melaena bei Oesophagitis mit Speiseröhrengeschwür mitgeteilt.

Aus der Krankengeschichte des Kinderspitals Basel erfahren wir, dass es sich um das 2 Tage alte Kind H. Sch., männlichen Geschlechtes handelt, welches am 22. IV. 1933 ins Spital gebracht wurde, nachdem es am Nachmittag desselben Tages blutigen Stuhl entleert hatte.

Geburtsbericht: o. B. Gewicht 3300 g.

Anamnese:

Heredität: keine Angaben.

Vater: keine Angaben.

Mutter: gesund.

Keine Geschwister.

In der Familie nichts von Tbc, Lues oder nervösen und geistigen Erkrankungen.

Status praesens:

Sehr blasses, ikterisches neugeborenes Knäblein. Haut leicht gedunsen. Schleimhaut blass. Keine Drüsenschwellung. Kopf von normaler Grösse, frei beweglich. Augen, Ohren, Nase — o. B. Rachen nicht gerötet, Lungen o. B. Herz o. B. Abdomen weich. Leber und Milz nicht vergrössert. Extremitäten und Nervensystem o. B.

Stuhl: braun bis schwarz, grosse Menge, Benzidinprobe + + +.

Klinischer Verlauf: am 23. IV. 1933 erbricht das Kind hellrotes Blut. Diagnose: Melaena vera neonatorum. Therapie: Gelatine subcutan. Blut intramusculär.

Am. 25. IV. — Blutbild: Erythrocytenzahl 2,270,000; Thrombocyten 242,890.

Am 26. IV. — blutiges Erbrechen und blutige Stühle dauern fort. Trotz Behandlung keine Besserung. Hämoglobin 20.

Am 27. IV. 1933 — Exitus.

Aus dem Sektionsprotokoll S. Nr. 401/33 sei folgendes mitgeteilt (Obducent Prof. Dr. Werthemann):

Sektionsbericht: «Leiche eines ausserordentlich blassen Neugeborenen. Ueber dem r. Scheitelbein eine etwas fluktuierende Kopfgeschwulst, an den Fersen kleine Blutergüsse. Das subkutane Fettgewebe ist hellgelb, ganz blass. Die seitliche Brustwand der rechten Seite ist sehr saftreich und etwas durchblutet. Es finden sich in der Haut Zeichen ärztl. Einstiche. Die Leber ist blass. Die Milz klein; retroperitoneal finden sich im kleinen Becken Blutungen. Der Magen ist eher weit, Dünndarmschlingen in richtiger Lage. Das Zwerchfell steht rechts im 4 ICR, links im 5. Die Rippen schneiden sich leicht. Knorpelknochengrenze nicht verdickt. Die Lungen sind stark gebläht, vollkommen blass, Thymusdrüse mittelgross, ebenfalls

blass. Im Herzbeutel nicht vermehrter klarer Inhalt. In der Pulmonalis nur flüssiges Blut und etwas Serum. Im Duodenum findet sich vorwiegend galliger, ziemlich heller Inhalt. Die Magenschleimhaut ist deutlich schleimbelegt, im Fundus ist die Magenwand bereits ganz durchgedaut.

In der unt. Speiseröhre ist die Wand diffus gerötet, an einer Stelle findet sich ein etwa stecknadelkopfgrosses, flottierendes Knötchen, welches fest mit der Wand zusammenhängt. Es ist von gelblicher Farbe und hat die Eigenschaften eines Thrombus. (s. Abb. 1)



Abb. 1

Von einem Thrombus besetztes Geschwür des untern Oesophagus (←—) I, II und III - Stellen, die zur mikroskopischen Untersuchung entnommen wurden.

In der Magenschleimhaut lassen sich keine Geschwüre erkennen. Das Herz ist auffallend blass, enthält fast ausschliesslich flüssiges Blut, Klappenapparat in Ordnung, Muskulatur ganz hell, grau, leicht gelblich. Die Lungen sind stark gebläht, sie sind blass; aus den Bronchien lässt sich etwas schleimiger, gelblicher Inhalt auspressen. Die einzelnen Lungenteile sind hochgradig gebläht, sehr blass, unter der Pleura des Unterlappens finden sich kleine Blutungsherde; der Befund ist beiderseits gleich.

Die Halsorgane werden im Zusammenhang mit dem Magendarmkanal herausgenommen. Speiseröhre s. oben. Rachen o. B., sehr blass, Schilddrüse symmetrisch, klein, sehr blass. Kehlkopf- und Luftröhrenschleimhaut blass; in der unteren Luftröhre viel zäher, schleimiger, wohl aspirierter, nicht blutiger Inhalt. Lymphdrüsen o. B. Milz eher klein, locker, hellrot. Leber sehr blass, ödematös, etwas gelblich. Ueber dem rechten Scheitelbein findet sich unter der Galea eine Geburtsblutung. Neben dem Sinus sagittalis findet sich im Bereich der Dura mater eine flache kleine Blutung. Ausserdem ist im Längsblutleiter eine Einstichstelle zu erkennen, die von einer Transfusion herrührt. Gehirn sehr blass, auf Totaldurchschnitten frei von herdförmigen Veränderungen. In der Harnblase ist reichlich Urin. Im Dickdarm teilweise dunkelbräunlicher, teilweise hellgelber Inhalt. Die Schleimhaut ist ganz frei von Geschwüren und Blutungen. Nieren und Nebennieren sind hochgradig blass. Befund beiderseits gleich. Hoden sind mittelgross, lassen sich leicht aus dem Hodensack herausziehen. Die Femurepiphyse ist vollkommen scharf, ein Knochenkern von etwa 2 mm Durchmesser vorhanden.»

Histologische Untersuchung:

Nach Fixation des Oesophagus wird das Präparat photographiert, sodann drei verschiedene Stellen zur mikroskopischen Untersuchung eingelegt. die erste (I.) Stelle geht mitten durch den stecknadelkopf-grossen Pfropf, die II. Stelle schliesst sich unmittelbar oben an, die III. Stelle ist etwa 1 cm über der II. aus dem Oesophagus ausgeschnitten (Abb. 1).

Block I: Im Bereiche des Propfes und darüber hinaus findet sich in der Schleimhaut ein oberflächlicher Defekt, der bis in die Submucosa hereinreicht. (Abb. 2.) Mucosa und Submucosa sind stark aufgelockert und ödematös durchtränkt. Bei starker Vergrösserung fällt zunächst ein grosser Kernreichtum auf; die ganze Oesophaguswand zeigt eine ausgesprochene entzündliche Infiltration, welche besonders stark in der Submucosa hervortritt und hauptsächlich perivaskulär auch im



Abb. 2

Übersichtlicher Längsschnitt durch das Speiseröhrengeschwür mit daraufsitzendem Thrombus.

Bindegewebe angeordnet ist. Die entzündlichen Zellen, die z .T. aus gelapptkernigen Leukocyten, z. T. aus eosinophilen Elementen, z. T. auch aus histiocytären Zellen bestehen, durchsetzen auch das Bindegewebe der Muskulatur und das umgebende Bindegewebe; sogar das Epithel, wo es noch erhalten und nicht abgehoben ist, enthält entzündliche Elemente und zeigt stellenweise eine Epithelwucherung. Die Gefässe sind in allen drei Wandschichten deutlich erweitert, von entzündlichen Zellen umgeben und ausgefüllt. In der dem Propfe angrenzenden Wandpartie finden sich reichliche Fibrinmassen, die in den Propf überführen. Der Propf stellt eine kompakte, scharf begrenzte Fibrinmasse dar, welche von zahlreichen Zellen, hauptsächlich polymorphkernigen Leukocyten, aber auch Lymphocyten durchsetzt ist. Die Gramfärbung zeigt in den lumenwärts gelegenen Schichten des Propfes (in dessen Oberfläche) Anhäufungen von grampositiven ziemlich plumpen Diplokokken.

Am oberen Rand des Propfes findet sich in einem Präparat — der in Serien aufgeschnittenen Partie — ein Blutgefäss.

das gegen die Lichtung zu eine defekte Wand aufweist, im Innern aber zum Teil durch Zellen bereits obliteriert ist (Abb. 3).

Im Elasticapräparat sind an dieser Stelle nur wenig elastische Fasern zu erkennen; es scheint sich demnach am ehesten um eine Vene zu handeln. Hingegen finden sich keinerlei varicöse Bildungen, sondern, wie schon erwähnt, lediglich eine ausgesprochene ziemlich starke Entzündung.

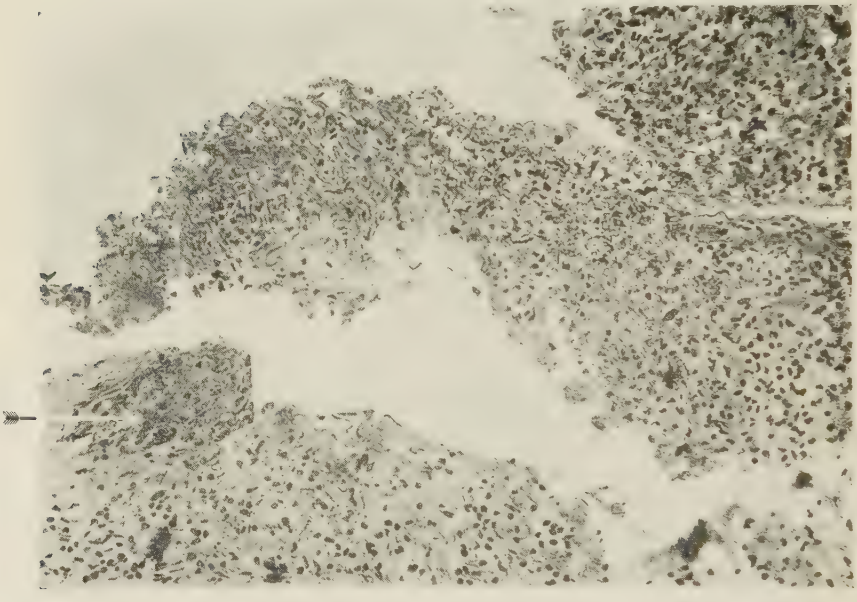

Abb. 3

Bei ➤ findet sich ein arrodiertes z. T. bereits thrombosiertes grösseres Gefäss der Submucosa.

Block II: Im zweiten Block ist die Schleimhaut besser erhalten, doch findet sich auch hier an einer kleinen Stelle ein umschriebener oberflächlicher Schleimhautdefekt, in dessen Tiefe eine ziemlich schwere entzündliche Infiltration zu finden ist, die auch wieder mit Vorliebe perivaskulär verstärkt ist. In auffallender Weise finden sich hier kaum polynukleäre Leukocyten, sondern fast ausschliesslich lymphocytäre und histiocytäre Elemente.

Block III: Eine dritte Stelle zeigt im Bereich der Submucosa zystische Drüsenräume, die offenbar von Schleim erfüllt sind und mehr zylindrische Epithelauskleidung aufweisen. Gerade in der Umgebung solcher Bezirke finden sich auch hier noch stärkere entzündliche Infiltrate und auch in submukösen Gefässen da und dort massenhaft weisse Blutzellen, unter anderen auch gelapptkernige Leukocyten (Abb. 4).

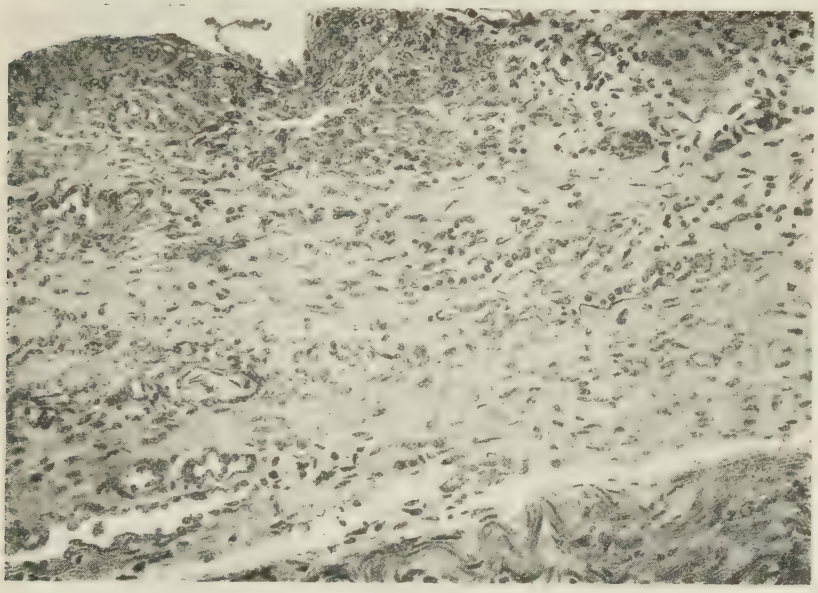

Abb. 4

Chronische Oesophagitis an einer dem Geschwür entfernten Stelle (vgl. Abb. 1, Block III).

Diagnose:

«Melaena neonatorum: schwerste profuse Blutungen aus kleinem Ulcus der Oesophagusschleimhaut mit Thrombus auf dem Oesophagus, und herdförmigen submucösen Entzündungen. Defekt der Oesophagusschleimhaut, Blutungen der umgebenden Mucosa; schwere sekundäre Anämie, Lungenblähung, terminale Aspiration, Kephalhämatom über dem rechten Scheitelbein. Zeichen von vorgenommener Bluttransfusion in den Sinus sagittalis. Spärliche intrakranielle Blutung. Zeichen von Reife.»

Epikrise:

Es handelt sich um multiple Ulcusbildungen des Oesophagus mit starker infektiöser Entzündung der Wand bei Zeichen von terminaler Blutung im Sinne einer Melaena vera neonatorum.

Wir möchten nun zur Besprechung der Aetiologie unseres Falles übergehen. Aus dem Schrifttum lassen sich folgende Momente zusammenfassen, welche für die Entstehung der zur Melaena führenden Blutungen und Geschwürsbildungen im Magendarmkanal von den verschiedensten Autoren verantwortlich gemacht worden sind:

1. Embolien aus Nabelvenenthromben (Primäre Zirkulationsstörungen der Magendarmschleimhaut: Landau, Meyer, v. Franqué). Während Landau eine Verschleppung des losgelösten Nabelvenenthrombus durch das rechte Herz und den Ductus Botalli in die Aorta annimmt, ist v. Franqué der Meinung, dass der Embolus durch eine rückläufige Welle in das Wurzelgebiet der Pfortader bezw. in die Venen des Magens oder des Duodenums geleitet wird («rückläufige Embolie»).
2. Ernährungsstörungen (das häufige Vorkommen von Duodenalgeschwüren bei schweren atrophischen Zuständen — Finkelstein).
3. Zusammenhang mit irgendwelchen Vorgängen bei der Geburt (hauptsächlich Stauung oder Geburtstrauma: Högler, Diamantopoulos, Kundrat, v. Preuschen).
4. Veränderungen in der Blutbeschaffenheit (Verzögerung der Gerinnungszeit, verminderter Blutplättchengehalt) und eine Erkrankung der Gefässwand (Theorie der hämorrhagischen Diathesen nach Virchow).
5. Primäre Zirkulationsstörung mit nachfolgender peptischer Gewebsschädigung (Bastin) und Mitwirkung einer infektiösen Entzündung (Oesophagitis nach Diamantopoulos).
6. Thrombosen kleiner Darmgefässe (eventuell eingeleitet durch einen vasomotorisch-ischämischen Prozess) mit

anschliessender Blutung und Andauung (Finkelstein).

7. Endzündlich-infektiöse Veränderungen im Oesophagus (Fischer).

ad 1. Wenn manche Autoren (so z. B. Landau, Kundrat u. a.) die Aenderung der Zirkulationsverhältnisse nach der Abnabelung für die Entstehung der Melaena verantwortlich machen, so fragt Fischer mit Recht, warum die Melaena dann nicht viel häufiger auftrete als durchschnittlich etwa einmal auf 1000 Neugeborene.

Einen sicheren Anhaltspunkt gewähren nach Hauser nur Fälle, in welchen noch eine frische Thrombose der Nabelvene gefunden wird.

ad 2. Dystrophien kommen erst im Säuglingsalter vor, wo von Melaena neonatorum schon nicht mehr die Rede sein kann. Die Ernährungsstörungen hätten schon intrauterin beginnen, demzufolge also schwerere Schädigungen (bis zur extrauterinen Lebensunfähigkeit oder sogar bis zum intrauterinen Tod der Frucht) herbeiführen müssen.

ad 3. Zentrale nervöse Reizzustände infolge intrakranieller Blutung sind hier als Ursache der Geschwüre gemeint. v. Preuschen hat auf Grund seiner Experimente angenommen, dass die Blutungen bei Melaena neonatorum in ähnlicher Weise (vielleicht durch Reizung des vasomotorischen Zentrums und eine dadurch hervorgerufene Blutdrucksteigerung und Gefässzerreissung), wie die von Schiff und Ebstein durch Verletzungen des Gehirns experimentell erzeugten Geschwüre. Ebensogut wie durch eine infolge von Blutdrucksteigerung entstandene Gefässzerreissung liesse sich jedoch die Entstehung von peptischen Geschwüren bei Neugeborenen durch örtliche Arterienkrämpfe oder durch Krämpfe der Magenmuskulatur mit Abklemmung von Gefässen annehmen (Fischer, Handb.: Henke-Lubarsch). Diese Ansicht wird von Beneke vertreten, welcher in Fällen von Tentoriumzerreissung kleine Magen- und Duodenalgeschwüre als Quelle der Melaenablutung gefunden hat. Er betrachtet die peptischen Schädigungen bei Melaena «als den

Ausdruck einer reflektorischen Magenschleimhautischämie nach irgendeinem starken Schock bei der Geburt», wobei er vor allem an die plötzliche Abkühlung der Haut gedacht hatte.

Mallebrein führt — ähnlich Beneke — in seinem Fall das Magenulcus auf eine hämorrhagische Erosion zurück, die durch nervöse Krampfischämie bedingt sein kann. Nach seiner Ansicht sollte die stattgefundene subtentorielle Blutung (nach Tentoriumriss) eine Alteration in den Gefässzentren der Medulla oblongata verursacht haben.

Allein der Umstand, dass die Ischämie nur auf den Oesophagus begrenzt ist, müsste gegen die Annahme dieser Theorie sprechen, denn bei einer Affektion der Gefässzentren müssten auch andere Gefässbezirke und Organe betroffen werden und dementsprechend weit verstreute pathologisch-anatomische Veränderungen bieten. Uebrigens zeigt unser Fall keine Besonderheiten in Bezug auf das Gehirn.

ad 4. Diese Fälle gehören am ehesten in das Gebiet der Melaena symptomatica. Fälle von Melaena vera mit pathologischem Blutbefund sind nicht beschrieben worden.

ad 5 und 6. Hier handelt es sich um Veränderungen, bei denen ausser Zirkulationsstörungen auch die peptische Einwirkung des Magensaftes als ursächliche Komponente bei der Entstehung des Ulcus zugrunde liegt. Wegen der Aehnlichkeit mit der Gefässtheorie (5) und neurogenen Theorie (6), werden sie im Zusammenhang mit den allgemeinen Ausführungen über die Entstehung der peptischen Schädigungen im Magen-Darmkanal weiter unten zur Besprechung kommen.

ad 7. Schon unter (5) ist auf die infektiöse Entzündung (Oesophagitis) hingewiesen worden; die einzelnen Autoren schrieben ihr eine sekundäre Rolle zu. Fischer nimmt an, dass es sich im Falle Bastin's wahrscheinlich um primäre infektiöse Veränderungen gehandelt hatte. Es ist auch durchaus möglich, dass eine lokale entzündlich-infektiöse Wandveränderung die Ursache für das Ulcus abgeben könnte.

Wenigstens für unseren Fall scheint diese letztere Annahme als einzig massgebliche in Betracht zu kommen. Denn es haben sich auf sämtlichen Schnitten verschiedener Stellen der Speiseröhre entzündliche Infiltrate gezeigt, die ziemlich weit in die Tiefe vorgedrungen sind, und grosse Aehnlichkeit mit den von Meyer, Bastin und Diamantopoulos beschriebenen Befunden aufweisen. Die Art der zelligen Infiltration weist auf einen älteren entzündlichen Prozess hin. Als Beleg hierfür mag uns auch die Lymphocytenanhäufung in den höher gelegenen Schnitten II und III dienen. (Siehe Abb. 4.) Diese schwere Oesophagitis hat allem Anschein nach multiple Geschwüre der Oesophaguswand verursacht, denn es findet sich auf allen Schnitten ein oberflächlicher Epitheldefekt. Der geschwürige Prozess hat dann in der Nähe der Kardia ein Gefäss arrodiert, woraufhin die Melaenasymptome auftraten.

Es scheint ferner, dass die Geschwürsbildung im Oesophagus durch die verdauende Wirkung des Magensaftes begünstigt wird, da durch die Oesophagitis ein Locus minoris resistentiae geschaffen wird, der sekundär der peptischen Wirkung des Magensaftes anheimfällt.

Dass Blutungen auch ohne makroskopisch erkennbares Geschwür auftreten können, beweist der Fall von v. Franqué, demzufolge erst die mikroskopische Untersuchung der völlig normal aussehenden Magenschleimhaut Geschwüre entdecken liess. Die angioneurotisch bedingten Zirkulationsstörungen, die er als Ursache hierfür angibt, können ebenso gut durch entzündliche Momente erklärt werden.

Eine Frage müssen wir allerdings offen lassen, die nämlich, wodurch denn die Entzündung selbst verursacht wird, ob durch Bakterien oder durch andere Noxen. Die Frage, auf welchem Wege, ob intra- oder extrauterin, ob per os oder auf dem Blutwege die Erreger eingewandert sind, ist schwer zu entscheiden. Die Annahme von Diamantopoulos, dass es sich um eine intrauterine bakterielle Infektion handle, erscheint uns jedenfalls möglich, da auch in unserem Falle eine ältere d. h. schon intrauterin begonnene Ent-

zündung vorzuliegen scheint. Dafür sprechen die bereits als chronisch zu bezeichnenden Entzündungsinfiltrate der Speiseröhrenschleimhaut. Dagegen liessen sich keinerlei Momente feststellen, welche die Geschwürsbildung als Folge angioneurotischer Spasmen erklären konnten.

Der Ueberblick über alle hier angeführten Fälle von Melaena neonatorum, bei welchen als Quelle der Blutung ein Speiseröhrengeschwür gefunden wurde, und die verschiedenen Erklärungen für die Entstehung des Ulcus ergeben, dass neben anderen Faktoren auch die peptische Wirkung des Magensaftes eine Rolle spielt. In einigen Fällen fand man rein peptische Geschwüre, in anderen wurden Zirkulationsstörungen und vasoneurotische Veränderungen in der Oesophaguswand für das Ulcus verantwortlich gemacht. Wenn auch einzelne Autoren schwere entzündlich-infektiöse Veränderungen im Oesophagus feststellen konnten, so haben sie der peptischen Komponente immer eine grosse Bedeutung zugeschrieben. Es ist deshalb gerechtfertigt, mit einigen Worten auf die Pathogenese und Aetiologie der peptischen Schädigungen im Magen-Darmkanal (speziell der Speiseröhre) einzugehen, umsomehr als das pathologisch-anatomische Bild des Ulcus bei Neugeborenen mit dem bei Erwachsenen grosse Aehnlichkeit aufweist.

Das peptische Geschwür der Speiseröhre sitzt in weitaus den meisten Fällen, nämlich über 90%, im unteren Drittel, meistens oberhalb der Kardia, durch eine mehr oder weniger breite Zone normaler Schleimhaut von ihr getrennt. Die verschiedenen Seiten der Speiseröhrenwand scheinen fast gleichmässig beteiligt zu sein, am seltensten ist vielleicht der Sitz an der linken Wand.

Die Form kann zackig begrenzt sein oder längere zungen- und streifenförmige Ausläufer besitzen, zwischen welchen sich noch normale Schleimhaut befindet. Die Ränder der Geschwüre sind scharf; namentlich die Ränder der kleineren runden oder ovalen Geschwüre verhalten sich nach der Schilderung der Autoren vollkommen wie beim Ulcus simplex des Magens. Typische runde oder kurz ovale Ge-

schwüre, wie sie im Magen als häufigste Form beobachtet werden, scheinen im Oesophagus seltener zu sein.

Nicht selten finden sich im Geschwürsgrund auch thrombosierte oder eröffnete Gefässe (Venen!), welche die Quelle der während des Lebens beobachteten Blutungen darstellen.

Das histologische Bild bietet wenig Charakteristisches. Allgemein wird eine einfache zellig-entzündliche Infiltration der Ränder und des Geschwürsgrundes angegeben, bei frischen Geschwüren auch eine mehr oder weniger starke hämorrhagische Infiltration des Gewebes.

Die oberen Schichten des Geschwürsgrundes erscheinen, wie dies oft schon makroskopisch zu erkennen ist, nekrotisch. Pathologisch veränderte Arterien wurden bei den peptischen Geschwüren der Speiseröhre nicht beschrieben, wohl aber entzündliche Infiltrate in einzelnen varikös erweiterten Venen.

Das sind im wesentlichen die pathologisch-anatomischen Befunde. Erwähnen möchte ich noch, dass Fränkel in einem Fall am untersten Abschnitt der Speiseröhre und zwar im Bereich des Geschwürsrandes, eben jene schleimbildenden, zystisch entarteten und mit zylindrischem Epithel ausgekleideten Drüsen fand, die wir bei unserem Fall in Schnitten des Blockes III hatten feststellen können.

Nach dem seltenen Vorkommen von typischen Narben ist es wahrscheinlich, dass die meisten Fälle von Ulcus simplex der Speiseröhre früher oder später tödlich enden, sei es durch Verblutung bezw. Erschöpfung, sei es durch Perforation in benachbarte Organe, in die Pleurahöhle oder in einzelnen Fällen auch in die Bauchhöhle. Ein kleiner Bruchteil mag an den Folgen einer narbigen Stenose der Speiseröhre zugrunde gehen. Nur in 2 Fällen wird über die Heilung eines peptischen Geschwüres der Speiseröhre berichtet (Hauser). Ob es sich um Erwachsene oder Kinder handelt, ist dabei nicht angegeben.

Das hier mitgeteilte anatomische Krankheitsbild hat in neuerer Zeit viele Autoren veranlasst, auch die geschilderten

Geschwüre im Oesophagus als «Infarktgeschwüre» zu bezeichnen. Damit gelten aber auch für sie die Theorien, die sonst allgemein für die peptischen Schädigungen des Magens usw. aufgestellt werden. Diese Theorien sind:

1. *Gefässtheorie.*

Der zur Erosion oder zum Geschwür führende hämorrhagische Infarkt wird durch Kreislaufstörungen bedingt, welche meistens im arteriellen Gebiet ihren Sitz haben und durch primäre Gefässerkrankungen oder durch Embolie verursacht werden. Auch akute Störungen im venösen Gebiet können zur Infarkt- bezw. Geschwürsbildung führen.

Auch die manchmal bei Neugeborenen auftretende «rückläufige Embolie» und die durch sie bedingten Geschwüre werden zuweilen im Sinne dieser Theorie gedeutet.

2. *Neurogene Theorie* oder v. Bergmann-Rössle'sche Lehre vom «spasmogenen Ulcus».

Die Kreislaufstörungen (hämorrh. Erosion resp. hämorrh. Infarkt) sind auf nervöse Einflüsse zurückzuführen. Es kommt hier hauptsächlich ein zeitweiliger Verschluss von Magenarterien in Betracht und zwar entweder durch Krämpfe der Arterienwand selbst oder durch solche der Muskelhäute (Muscularis mucosae oder Musc. propria) des Magens. Durch letzteren Umstand werden die Arterien eingeengt, gleichzeitig aber auch der venöse Rückfluss gehemmt.

Die bisherigen Untersuchungen ergaben, dass es tatsächlich in einer sehr grossen Zahl von Versuchen gelungen ist, bei Tieren auf experimentellem Wege sowohl Blutungen, hämorrhagische und anämische Infarkte und Erosionen, wie auch peptische Geschwüre im Magen-Darmkanal zu erzeugen, die in allen ihren wesentlichen anatomischen Eigenschaften dem Ulcus simplex ähnlich sind. Das wurde erreicht durch Durchschneidung der Vagi, durch Reizung des Plexus coeliacus, durch Einspritzung von Adrenalinlösung

in die Magenwand usw. Für diese peptischen Erosionen und Geschwüre gelten im wesentlichen die gleichen bevorzugten Stellen, wie für die peptischen Geschwüre beim Menschen.

Die neurogene Entstehung des Geschwüres infolge von Gefässkrämpfen oder Krämpfen der Magenwand ist besonders bei jugendlichen Individuen anzunehmen, bei welchen Gefässveränderungen nicht in Frage kommen.

Auch die Geschwüre im Kindesalter und namentlich bei Neugeborenen finden, soweit sie bei Neugeborenen nicht durch rückläufige Embolie von der Nabelvene aus verursacht werden, durch die neurogene Theorie eine befriedigende Erklärung.

Allein der Umstand, dass der Sitz der künstlich erzeugten peptischen Ulcera bei Tieren hauptsächlich das Duodenum und der pyloruswärts gelegene Abschnitt des Magens ist, dass keiner von den Forschern von einem im Oesophagus aufgetretenen Geschwür etwas erwähnt, könnte eventuell gegen eine Annahme der neurogenen Theorie für das Speiseröhrengeschwür sprechen.

Vielleicht ist dieser mangelnde Beweis in den Experimenten auf die Seltenheit der Speiseröhrengeschwüre im allgemeinen zurückzuführen.

3. *Entzündlich-infektiöse Theorie.*

Während für die meisten Autoren die angioneurotische Theorie eine hinreichende Erklärung für ihre Fälle bietet, und sie daher den entzündlich-infektiösen Momenten nur eine untergeordnete und sekundäre Bedeutung zuschreiben, scheinen uns letztere für unseren Fall die primäre ursächliche Rolle gespielt zu haben, sodass das Geschwür auf dem Boden einer schweren Oesophagitis entstand.

Zusammenfassung

1) Ausführliche Beschreibung eines Falles von *Melaena vera neonatorum* mit Verblutung aus einem Oesophagusgeschwür.

2) Zusammenstellung des Schrifttums über ähnliche Fälle mit Sitz des Geschwüres in der Speiseröhre. Im Ganzen konnten 11 Fälle aufgefunden werden.

3) Als Ursache für die Geschwürsbildung der Speiseröhre im mitgeteilten Falle wird eine bereits als chronisch zu bezeichnende Oesophagitis angenommen, die wohl durch Eindringen der Erreger per os zustande gekommen ist.

Zum Schluss möchte ich Herrn Prof. Dr. A. Wertheemann für die Anregung zur vorstehenden Arbeit, die Ueberlassung des Materials und für sein grosses persönliches Interesse meinen Dank aussprechen.

Literatur-Verzeichnis

1. **Bastin F. K.:** Ueber die Verstopfung des Oesophagus durch ein Blutgerinnsel bei Melaena neonatorum. Diss. München. 1908.
2. **Beneke:** cit. n. Handb., Henke-Lubarsch. Bd. 3, 1. Teil.
3. **Chrzanowski:** Zwei Fälle von Melaena neon. Archiv für Kinderkrankheiten. 1897. Bd. 21.
4. **Cocks:** s. Diamantopoulos.
5. **Diamantopoulos:** Zur Kenntnis der Melaena neonatorum mit Ulcus Oesophagi. Centralblatt für die gesamte Kinderheilkunde. 1927. Bd. 42. S. 620.
6. **Diem:** Melaena bei congenitalem Herzfehler. Centralblatt für Gynäk. 1888. Nr. 17.
7. **Ebstein:** n. Henke-Lubarsch. Bd. 3, 1. Teil.
8. **Feer E.:** Lehrbuch der Kinderheilkunde. 1926.
9. **Fischer W.:** Die Kreislaufstörungen des Magen-Darmkanals. Handb. Henke-Lubarsch. Bd. 3, 1. Teil.
10. **Fränkel:** s. Hauser.
11. **v. Franqué O.:** a) Centralblatt f. allg. Path. u. path. Anat. Bd. 30. 1919/20. S. 173. — b) n. Hauser.
12. **Hauser:** Die peptischen Schädigungen im Magen-Darmkanal usw., Handb. Henke-Lubarsch. Bd. 3/I.
13. **Henke-Lubarsch:** Handb. der spez. Pathologie usw., Verdauungsschlauch. Bd. 3/I.
14. **Henoch:** Referate. Berliner klinische Wochenschrift. 1883. S. 334.
15. **Hergott:** Beiträge zur Aetiol. der gastroint. Blutungen bei Neugeborenen, cit. n. Meyer.
16. **Hermary:** Des hémorrhagies gastro-int. chez les nouveaux-nés. Thèse. Paris 1896, cit. n. Meyer.

17. **Hochsinger:** Haemorrhagische Diathesen der Neugeborenen, Diagnostisch Therapeutisches Lexikon für praktische Aerzte. Wien 1907.

18. **Högler:** n. Diamantopoulos.

19. **Kundrat:** Handbuch der Kinderkrankheiten, cit. n. Bastin u. Hauser.

20. **Landau:** Ueber Melaena der Neugeborenen, Diss. Breslau. 1874.

21. **Mallebrein O.:** Centralblatt für Gynäkologie, Bd. 50, 1926, S. 3336.

22. **Meyer K.:** Beitrag zur Melaena vera neonatorum. Ein neuer Fall von Ulcus Oesophagi neonatorum, Diss. Zürich 1902.

23. **Monro:** Case of Melaena neonatorum probably due to Oesophageal Ulceration. The British Medical Journal 1896, n. Diamantopoulos.

24. **Morawitz:** Haemorrhagische Diathesen (Referat), Verhandlungen der Deutschen Pathologischen Gesellschaft, XXV. Tagung in Berlin 1930.

25. **Müller H.:** Zur Frage der Melaena neonatorum, Centralblatt für die gesamte Kinderheilkunde, 1922, Bd. XII. S. 101.

26. **Nieberding:** Melaena, Centralblatt für Gynäkologie, 1888, n. Meyer.

27. **v. Preuschen:** n. Hauser.

28. **Schiff:** n. Hauser.

29. **Schmidt:** Referat über die hämorrhagischen Diathesen, Verh. d. D. P. G. 1930.

30. **Schmincke:** n. Diamantopoulos.

31. **Simmonds:** Melaena bei Vit. cord. cong. Münch. med. Wochenschrift, Jg. 42, 1895, n. Bastin.

32. **Spiegelberg jun.:** Fall von Melaena mit aussergewöhnlichem Sitz der Blutungsquelle, Prager med. Wochenschr. 1898, Nr. 6.